1985 / 2015 30 ans d'IRM à Grenoble

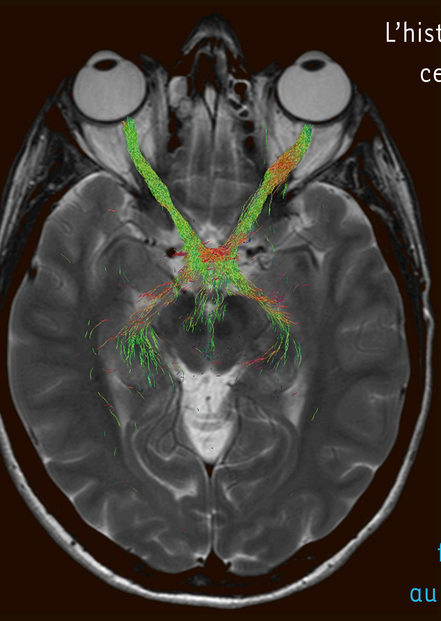

L'histoire du développement de l'imagerie par résonance magnétique (IRM) repose sur les liens qui existent entre le centre hospitalo-universitaire (CHU) et son environnement scientifique. L'ouverture en 1954 du Centre d'études nucléaire de Grenoble (CENG) et les travaux de Louis Néel, couronnés d'un prix Nobel en 1970, inaugurent une tradition dans le domaine du magnétisme à Grenoble. Les chercheurs de l'université Joseph-Fourier (UJF), du CEA-LETI et du CNRS, avec l'aide de la Compagnie générale de radiologie (CGR), s'associent pour réaliser, avec l'Institut d'électronique fondamentale d'Orsay, un prototype d'IRM. Un des premiers imageurs français, le « Magniscan 5000 Gauss », est inauguré au CHU de Grenoble en juillet 1985.

2015

Grenoble fête les 30 ans de l'IRM en organisant plusieurs manifestations professionnelles et tout public :

Février et juin : Ateliers de formation IC2KnoW organisés par l'Association grenobloise pour le développement de la recherche en radiologie, en partenariat avec le CHU, l'UJF et la Société française de radiologie - Rhône-Alpes
Mars : 2e congrès de la Société française de résonance magnétique en biologie et en médecine
Mars et septembre : Ateliers de formation en neuroimagerie médicale organisés par la Société française de neuroradiologie
Mai : 29es Journées francophones d'IRM de l'Association française du personnel paramédical d'électroradiologie
Septembre : 2e Brain Connectivity Course co-organisé par la Structure fédérative de recherche n°1 (SFR 1) et l'Université Harvard

5 >> 10 octobre **Fête de la science**

30 ans d'IRM à Grenoble
Exposition sur 3 lieux au choix du CHU site nord *(voir plan ci-dessous)*

Conférences tout public
- *L'histoire de l'IRM :* jeudi 8 octobre à 18 h 30 à la Maison du tourisme de Grenoble
- *IRM et vision :* jeudi 8 octobre à 14 h et vendredi 9 à 10 h 30 au Grenoble institut des neurosciences

Journées portes ouvertes à l'Unité IRM - UMS IRMaGe
- Jeudi 8 et vendredi 9 octobre : visites scolaires
- Samedi 10 octobre : visites publiques

Documents à télécharger, plus d'informations : www.30ans-irm-grenoble2015.com

Université Joseph Fourier Grenoble · Ville de Grenoble · Grenoble-Alpes Métropole · Rhône-Alpes · CNRS · Inserm

Conception graphique : Thomas Lemot

L'IRM en questions

"IRM" ?

C'est l'abréviation d'« imagerie par résonance magnétique ». Cette technique d'imagerie utilise les propriétés magnétiques du noyau d'hydrogène, le proton, qui sont exploitées par le phénomène de « résonance magnétique nucléaire », ou RMN. Mais cela n'a rien à voir avec l'énergie nucléaire !

À quoi ça sert ?

L'IRM sert à faire des images de l'anatomie et du fonctionnement des organes (cerveau, moelle épinière, os, muscles, cœur, foie, reins, vaisseaux...) L'IRM permet de recueillir des images en 2 D voire en 3 D. Lorsqu'on répète des images 3 D dans le temps pour étudier le fonctionnement d'un organe, on fait des images 4 D ! L'IRM montre les anomalies dues aux maladies. Comme l'examen n'est pas invasif, on peut suivre leurs évolutions pendant et après un traitement.

Tout le monde peut-il avoir une IRM ?

Non. Les personnes qui ont des pièces métalliques magnétisables dans le corps ne peuvent pas avoir d'IRM car ces pièces peuvent se déplacer ou s'échauffer. C'est le cas de certains appareils dentaires ou des appareils médicaux implantés dans le corps.

Est-ce que ça fait mal ?

Non, pas du tout. Parfois, on fait une piqûre pour injecter un produit de contraste qui permet de mieux voir les organes.

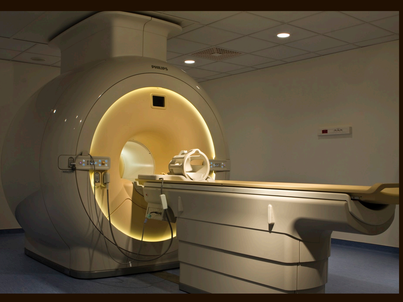

Documents à télécharger, plus d'informations : www.30ans-irm-grenoble2015.com

Comment ça marche ?

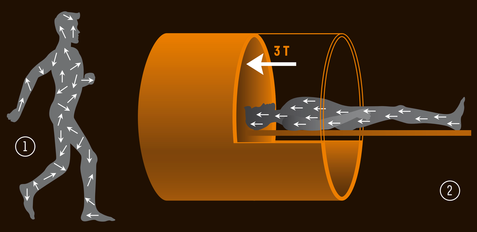

Le principal élément de l'IRM est un très gros aimant. En médecine, l'intensité de son champ magnétique est en général de 1,5 à 3 Tesla, soit jusqu'à 60 000 fois celui de la Terre ! L'aimant est en permanence refroidi par de l'hélium liquide à -269 °C. Notre corps est principalement composé d'eau et donc de noyaux d'hydrogène, eux-mêmes constitués d'un proton. En dehors d'un champ magnétique, les aimantations des protons sont orientées aléatoirement (1). Quand on entre dans l'IRM, ces aimantations tournent sur elles-mêmes et s'orientent dans la direction du champ magnétique de l'aimant, jusqu'à l'équilibre (2). Cet équilibre est volontairement perturbé par une antenne d'émission *(ici en rouge)* qui émet des ondes de radiofréquence accordée à celle de la rotation des protons. Cette résonance modifie la direction des aimantations des protons (3). Le retour à l'équilibre de ces aimantations induit des signaux dans l'antenne de réception *(en bleu)* placée près de l'organe étudié, ici le cerveau (4). Ces signaux sont caractéristiques de la nature des tissus (eau, graisse...).

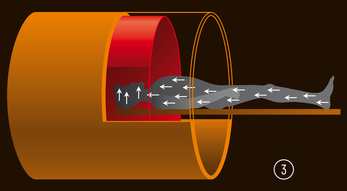

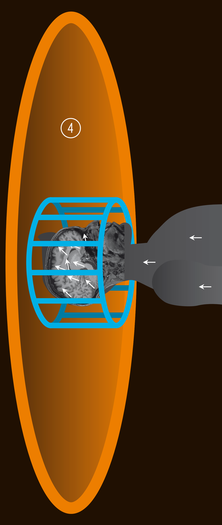

Et pour faire les images ? Il faut ensuite être capable de localiser l'origine des signaux. Pour cela, des courants électriques très intenses circulent dans des « bobines de gradient » qui créent de brèves modifications supplémentaires du champ magnétique dans les 3 directions de l'espace. Les ordinateurs reconstruisent et enregistrent les images, étudiées à l'écran par le radiologue et imprimées, gravées sur CD ou diffusées par internet.

Comment se passe un examen ?

Le radiologue vérifie et valide la justification médicale de l'examen. Le manipulateur vérifie l'absence d'objet métallique sur le corps et dans les poches (argent, téléphone, bijoux...). Puis il allonge le patient sur la table d'examen et positionne l'antenne de réception à proximité de l'organe étudié. Le manipulateur place le patient au centre de l'aimant et le radiologue lui indique les séquences d'images à réaliser pour rechercher des anomalies. Chaque séquence dure de 2 à 5 minutes durant lesquelles il ne faut surtout pas bouger. Pendant l'examen, une caméra et un micro permettent la surveillance des patients. Selon les situations, il y a de 3 à 6 séquences. L'injection de produit de contraste est parfois utile. L'examen dure en moyenne de 20 à 30 minutes, parfois plus. Enfin, le radiologue analyse et interprète les images pour faire un diagnostic.

Pourquoi l'IRM fait-elle tant de bruit ?

En IRM, il y a deux types de bruits. Le premier bruit est régulier et permanent, il est dû au fonctionnement du compresseur du système de refroidissement de l'aimant. Le deuxième type de bruit est très différent. Il correspond au fonctionnement des bobines de gradient quand on fait des images. C'est la commutation « marche/arrêt » des courants électriques dans les bobines qui fait tant de bruit pendant l'examen. Les bruits sont aussi variés qu'il y a de types d'images. Ils sont très intenses, parfois jusqu'à 120 décibels ! Il faut donc porter des bouchons d'oreille et un casque de protection acoustique.

1985 / 2015

30 ans d'IRM à Grenoble

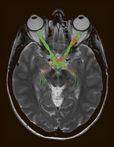

Conception graphique : Thomas Lemot

SFR 1 Structure fédérative de recherche n° 1 · IRMaGe · CHU Grenoble · Université Joseph Fourier Grenoble · Ville de Grenoble · Grenoble-Alpes Métropole · Rhône-Alpes · cnrs · Inserm

UN CHAMP MAGNÉTIQUE DE PLUS EN PLUS INTENSE

En 30 ans, les progrès techniques de l'IRM médicale ont permis l'augmentation de la puissance du champ magnétique permanent en passant de 0,5 Tesla (10 000 fois le champ magnétique terrestre) à 1,5 Tesla puis à 3 voire 7 Tesla pour les IRM couramment utilisées en médecine. Les bobines de gradient qui modifient l'aimantation des protons sont également plus puissantes et plus rapides. Cette augmentation permet de recueillir davantage de signal pour faire des images plus précises et plus rapidement. Aujourd'hui, l'IRM permet de voir les organes à l'échelle millimétrique. Sa vitesse d'acquisition permet par exemple de suivre le fonctionnement du cerveau, du cœur…

1

2

3

Quelques dates de l'histoire de l'IRM à Grenoble

1984-1985. Installation des premières IRM de recherche dans un laboratoire universitaire au CHU de Grenoble.

1985. Mise en service du « Magniscan 5000 Gauss » Thomson CGR, 1e IRM corps entier 0,5 Tesla de France à l'Hôpital Michallon du CHU de Grenoble 1.

1993. Ouverture d'une 2e IRM corps entier 1,5 Tesla au CHU de Grenoble.

2001. Ouverture d'une IRM corps entier 3 Tesla dédiée à la recherche clinique et en neuro-sciences cognitives au CHU de Grenoble avec l'aide de l'État et de la région. Partenariat Bruker.

2009. Installation de la 1e IRM à double émission de France, l'« Achieva 3T TX » Philips 2, au CHU puis dans la plateforme de recherche IRMaGe (UJF, CHU, Inserm, CNRS). Partenariat Philips.

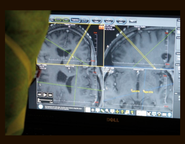

2012. Pour la 1e fois en Europe, une équipe de neurochirurgiens de Grenoble et de San Francisco réalise avec succès une intervention sous contrôle IRM 3, visant à poser des sondes d'électrostimulation cérébrale pour traiter une maladie de Parkinson.

2015. Grenoble et son agglomération disposent de 10 IRM médicales, dont 4 au CHU, et 5 IRM de recherche.

Ci-contre : une IRM 3 D du cerveau.

Documents à télécharger, plus d'informations : www.30ans-irm-grenoble2015.com

1985 / 2015

30 ANS D'IRM À GRENOBLE

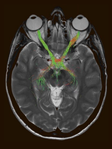

SFR 1 Structure fédérative de recherche n° 1 · IRMaGe · CHU Grenoble · Université Joseph Fourier Grenoble · Ville de Grenoble · Grenoble-Alpes Métropole · Rhône-Alpes · cnrs · Inserm

Conception graphique : Thomas Lemot

L'IRM et la médecine

La précision, la souplesse et la richesse de l'IRM permettent d'étudier tous les organes de façon multiplanaire et multiparamétrique. L'IRM n'est pas invasive, ce qui permet de répéter l'examen sans risque.

L'utilisation de l'IRM en médecine fait partie de l'enquête diagnostique de nombreux symptômes et de l'étude de multiples maladies. L'IRM peut être utilisée seule ou compléter des radios, une échographie, un scanner...

Les informations fournies par l'IRM doivent permettre de choisir le meilleur traitement.

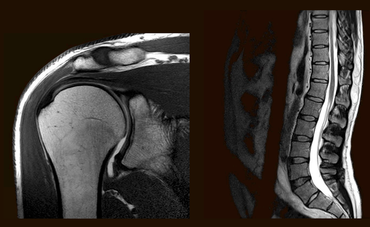

Les os et les articulations sont fréquemment étudiés en IRM (épaule de face à gauche ; rachis lombaire à droite).

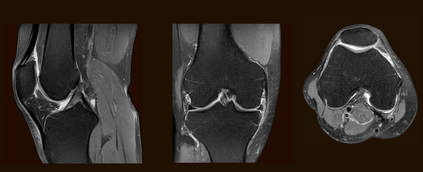

L'IRM est une technique d'imagerie multiplanaire. Cette IRM du genou montre les os, les cartilages, les tendons et les ligaments de l'articulation dans les 3 plans de l'espace.

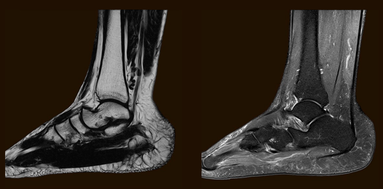

L'IRM est une technique d'imagerie multiparamétrique qui permet d'obtenir des images montrant des contrastes différents (image T1 à gauche, image T2 avec suppression du signal de la graisse à droite).

Les progrès techniques ont considérablement diminué la durée d'acquisition des images qui peut être synchronisée avec le rythme cardiaque de façon à obtenir des images très nettes du cœur.

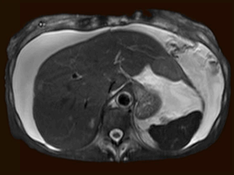

L'IRM permet l'étude de l'abdomen et du pelvis, du foie, du pancréas, des reins, de la prostate, de l'utérus... Les seins, le cœur et les poumons sont également étudiés en IRM.

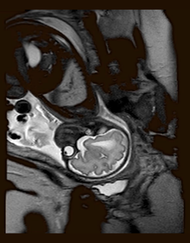

L'IRM permet d'étudier les différents organes du fœtus chez la femme enceinte.

L'angiographie par IRM permet d'étudier en 3 D la vascularisation du thorax, de l'abdomen, des membres, du cou et du cerveau.

Documents à télécharger, plus d'informations : www.30ans-irm-grenoble2015.com

1985 / 2015

30 ans d'IRM à Grenoble

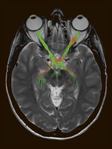

SFR 1 Structure fédérative de recherche n° 1 · IRMaGe · CHU Grenoble · Université Joseph Fourier Grenoble · Ville de Grenoble · Grenoble-Alpes Métropole · Rhône-Alpes · cnrs · Inserm

Conception graphique : Thomas Lemot

L'IRM et la médecine

Le système nerveux

Se déplacer, voir, entendre, sentir, parler, se souvenir, s'émouvoir… autant d'actions qui sollicitent notre système nerveux pour percevoir et agir sur le monde qui nous entoure. Paralysie, épilepsie, malaise, confusion, pertes de mémoire, tremblements… ces symptômes peuvent révéler un accident vasculaire cérébral, une tumeur, une méningite, une sclérose en plaques ou encore une maladie neurodégénérative comme la maladie d'Alzheimer ou la maladie de Parkinson. Aujourd'hui, l'IRM permet l'étude de la morphologie et du fonctionnement du système nerveux.

L'IRM s'est immédiatement imposée comme la meilleure technique pour voir le cerveau et la moelle épinière.

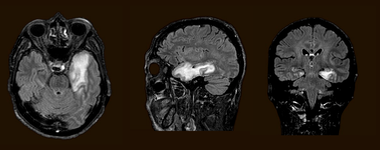

Méningo-encéphalite virale visible par une image 3 D reconstruite dans les 3 plans.

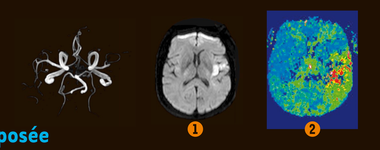

L'angiographie par résonance magnétique (ARM) montre l'occlusion d'une artère responsable d'un accident vasculaire cérébral visible en IRM de diffusion 1 et de perfusion 2.

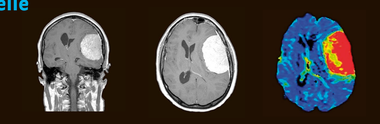

Le méningiome est une tumeur bénigne qui peut être enlevée par le neurochirurgien. L'IRM précise la localisation et la vascularisation de la lésion avant l'opération.

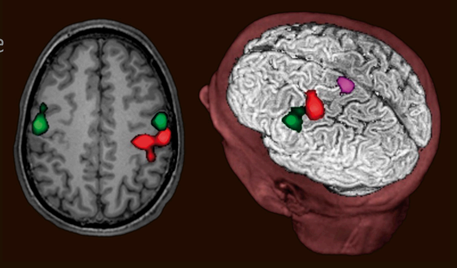

Avant une opération neurochirurgicale, l'IRM fonctionnelle montre les zones nécessaires aux mouvements du pied (en mauve), de la main (en rouge) et des lèvres (en vert).

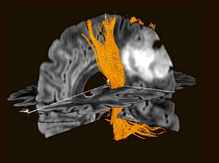

L'IRM peut montrer le trajet des nerfs de la motricité à côté d'une lésion.

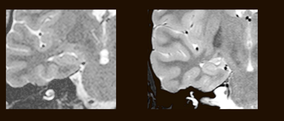

L'augmentation de la puissance du champ magnétique permet de mieux voir les détails anatomiques de l'hippocampe (1,5 Tesla à gauche ; 3 Tesla à droite).

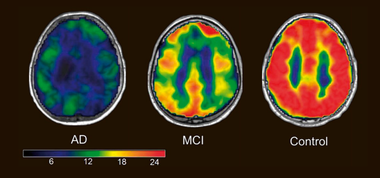

De nouvelles méthodes d'IRM fonctionnelle montrent des anomalies de la vascularisation dans la maladie d'Alzheimer (AD) et chez les sujets à risque (MCI).

© Contin et al., Neuroimage, 2011

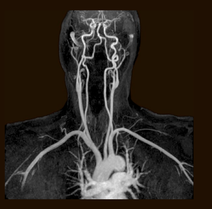

Les progrès techniques permettent de voir des régions plus étendues comme les vaisseaux du cou (ci-contre) et la moelle épinière (à gauche).

Documents à télécharger, plus d'informations :
www.30ans-irm-grenoble2015.com

1985 / 2015

30 ans d'IRM à Grenoble

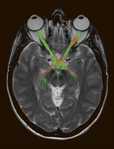

SFR 1 Structure fédérative de recherche n° 1 · IRMaGe · CHU Grenoble · Université Joseph Fourier Grenoble · Ville de Grenoble · Grenoble-Alpes Recherche · Rhône-Alpes · cnrs · Inserm

Conception graphique : Thomas Lemot

L'IRM et la vision

Les yeux captent la lumière. Les cristallins sont des lentilles qui se déforment pour que l'image projetée sur la rétine soit nette. La rétine transforme la lumière en signaux électriques qui sont envoyés jusqu'au cerveau par les nerfs optiques.

Sur ces IRM, les voies optiques apparaissent en vert et rouge.

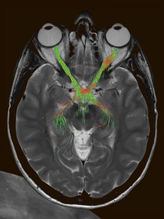

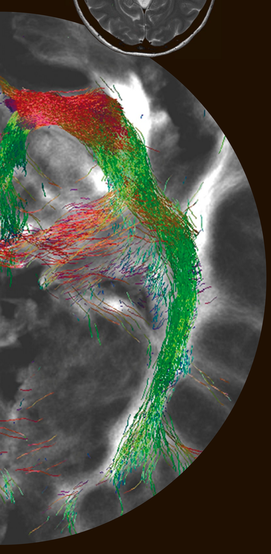

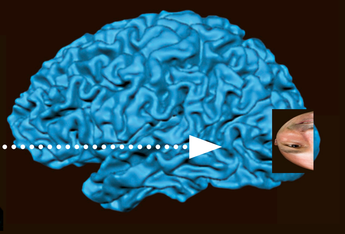

Les informations en provenance de la rétine sont déformées, inversées, bruitées. Dans chaque hémisphère, le lobe occipital situé à l'arrière du cerveau traite ces informations pour reconstruire la scène visuelle.

L'IRM permet de mettre en évidence le fonctionnement ainsi que les troubles de la vision.

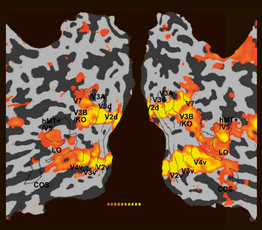

L'image projetée sur la rétine est reproduite point à point par les neurones des aires visuelles. C'est la propriété de rétinotopie, illustrée ici par IRM fonctionnelle où les activations *(en jaune orangé)*, correspondant à un anneau circulaire, apparaissent sur la surface « dépliée » de chaque hémisphère .



Sur cette vue d'un hémisphère « gonflé » pour en faire apparaître les sillons *(bleu foncé)*, l'IRM fonctionnelle montre que la vision des couleurs est associée à l'activité de plusieurs régions du cortex occipital *(en rouge)*.

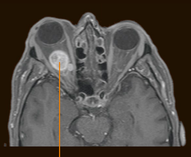

1

2

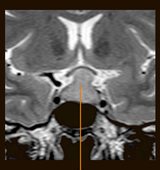

3

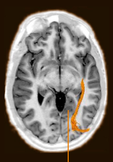

4

En médecine, il existe de nombreuses maladies qui peuvent s'accompagner de troubles de la vision. L'IRM peut localiser une lésion et préciser sa nature : varice 1, accident vasculaire cérébral 2, tumeur 3, malformation 4…

Documents à télécharger, plus d'informations :
www.30ans-irm-grenoble2015.com

1985
2015

30 ans d'IRM à Grenoble

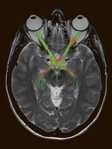

SFR 1
Structure fédérative de recherche n° 1
IRMaGe
CHU Grenoble
Université Joseph Fourier Grenoble
Ville de Grenoble
Grenoble-Alpes Métropole
Rhône-Alpes
cnrs
Inserm

Conception graphique : Thomas Lemot